


Epidémie: 6-20/1000

90% Filles!
57% sans FdR!

① CLINIQUE

limitation ABD! 1 mois



② US (1 mois)

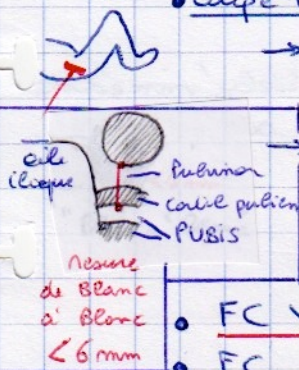
⚠ clic pas Valam!

② Mesure Tête Fémor → Pulsis (FC: Fmd coté)

• coupe Frontale en Déclivé banche Fléchie en ADD

→ orienter la Sond 20° vers Bas et arrière

⚠ enfonc calme (téléme, Sucre)



N: 4-5 mm = { \leq t. mm (PULVICA) + cartilage Pulsis (Noir)

$\Delta G-D < 1,5$ mm
 $FC < 6$ mm

- FC ↓ de 1-3 mois (4,4 → 4 mm)
- FC indpt plan coupe (≠ Co)

→ Hanche N < 1,5 / < 6

→ Cartilage pulvica Epais (4 mm!) ⇒ FC ↑
mais pulvica N (Bilat, Sym)

6/... → LCH 1 mois: + CO < 50%

- 8,5 ± 1,7 mm !! (grand)
- cotyle érosivé, émulus-courant

7% → Bonni ASYA ungen (BAC) ⚠ $\begin{matrix} CO = N \\ FC > 6(6,4) \\ \Delta > 1,8 \end{matrix}$

= position Somere ASYN
Doss > NS !!
{ ABD ↓ unilat, rétract ABD opp, turticuli
Anym plus femr, plagioceph

↓
KINE (NAIS) Cotyle N, STAB++

⑤ Conversion cephalique (C.O)



$\geq 50\%$ mais opérateur d'après
norme +4

③ QUAND ET A QUI?

1. \varnothing et σ avec $\text{clin} \oplus$
 $\text{Fdr}^* \oplus$

} 2^e 1
mois.

* ATCDF
Siège

2. NN avec ABD \downarrow , remeurt

3. Si $> 6 \text{ mm} \Rightarrow$ avis spécialisé immédiat
Si BAC (Δ) \Rightarrow 3 mois surveillance.